

endoWien news nr. 2

Wien, November 2020

Sehr geehrte KollegInnen
Liebe KollegenInnen!

Ich hoffe es geht Euch allen gut. 2020 ist mit Sicherheit ein herausforderndes, aber auch ein spannendes Jahr für uns alle.

Nichtsdestotrotz geht das Leben weiter und wir müssen positiv nach vorne schauen und machen, was wir am besten können, Zähne *retten* und unseren Patienten und Patientinnen Lebensqualität zurückgeben.

Leider wird aufgrund der Corona Pandemie unser Veranstaltungsabend heuer nicht wie geplant stattfinden.

Das bedaure ich sehr, weil dieses Jahr die restaurative Komponente der Endodontie das Thema gewesen wäre.

Den Vortragenden – Dr. Julian Conejo, Leiter der Cad/Cam-Abteilung an der renommierten Universität von Pennsylvania, U.S.A. – werde ich versuchen, nächstes Jahr in Wien willkommen zu heißen.

Mit diesem Newsletter möchte ich einige Fälle vorstellen und auf diese Weise den Kontakt zu Euch weiter pflegen.

Sollte es Fragen oder Wünsche bei den zugewiesenen PatientInnen geben, bitte mich einfach anzurufen oder ein E-Mail zu schreiben.

Bis zu einem persönlichen Wiedersehen wünsche ich Euch allen viel Gesundheit!

Euer,



Mario Castro

Dr. Mario Castro



Bösendorferstraße 6/17
1010 Wien
+43 1 503 0706
+43 699 1723 4783
www.endowien.at
mc@endowien.at



1. Fall

Anamnese: Patientin hat trotz einer WSR noch immer Beschwerden.

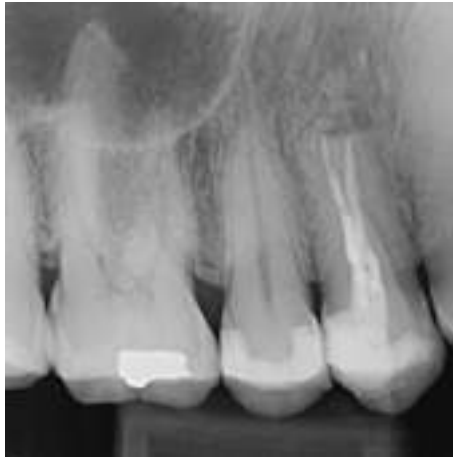Zahn: 1.4

Diagnose

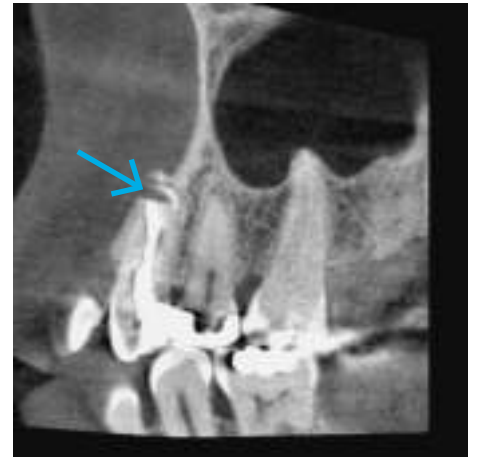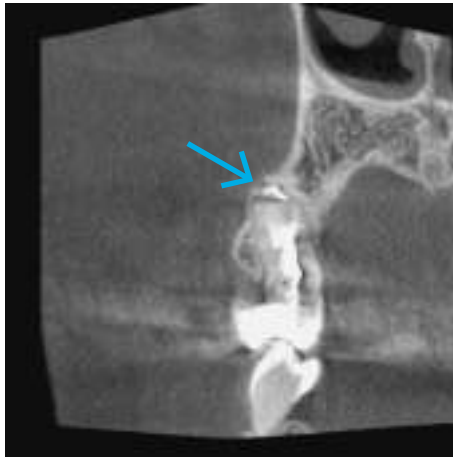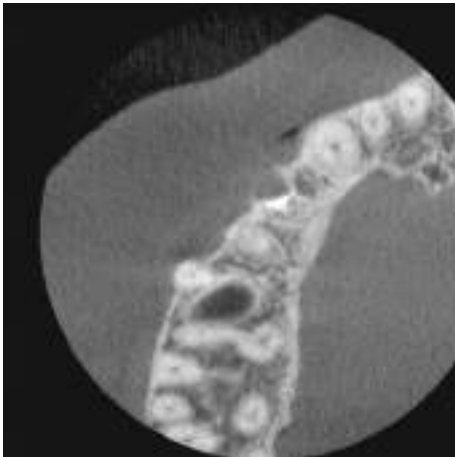
Pulpa: vorbehandelter Zahn (WB und WSR)

Periapikal: akute apikale Parodontitis

Empfohlene Behandlung: Mikrochirurgie (nochmals WSR mit retrograder Füllung)

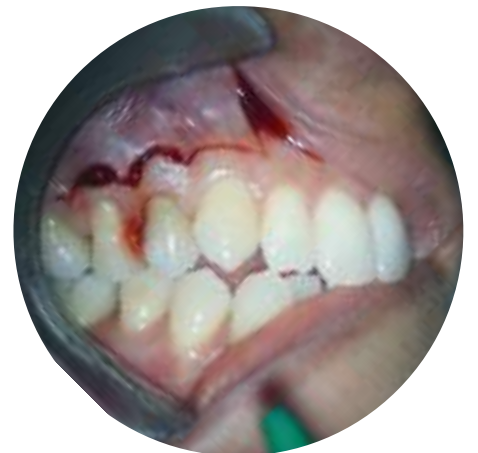
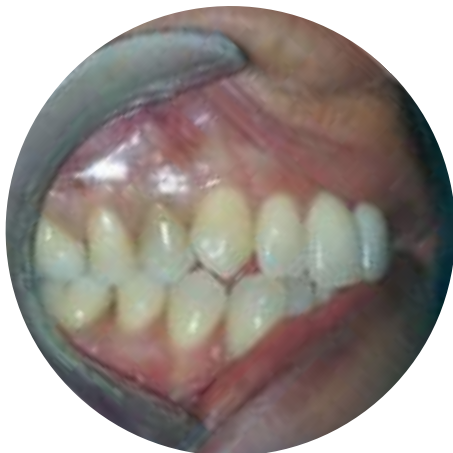
WSR vor mehreren Jahren gemacht.

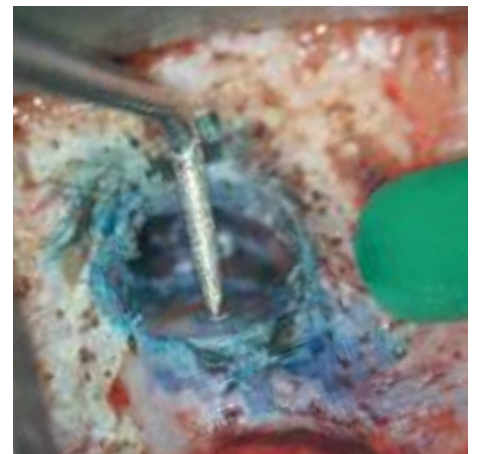
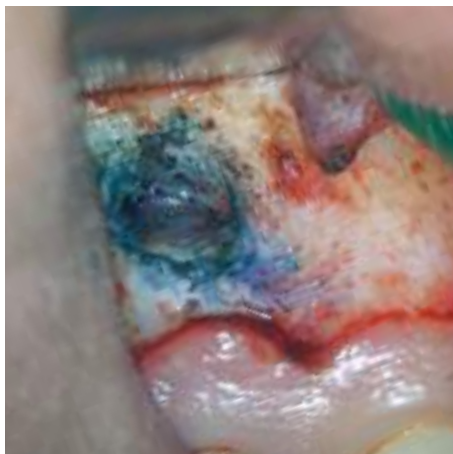
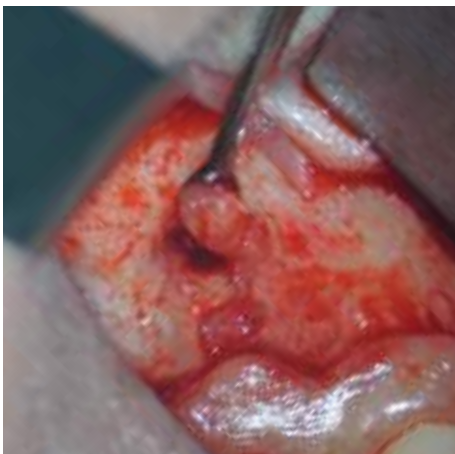
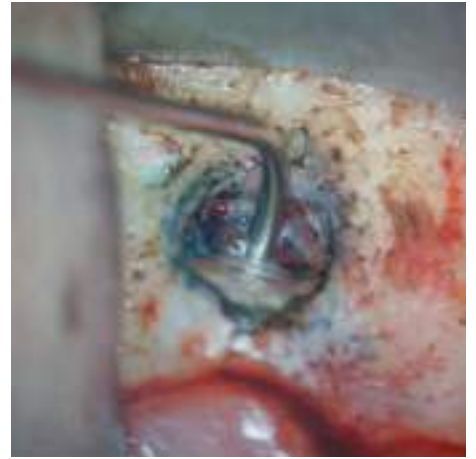
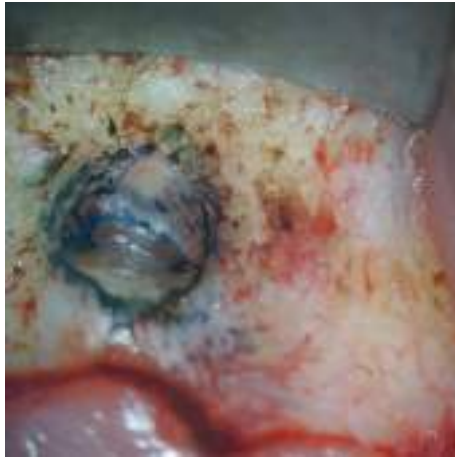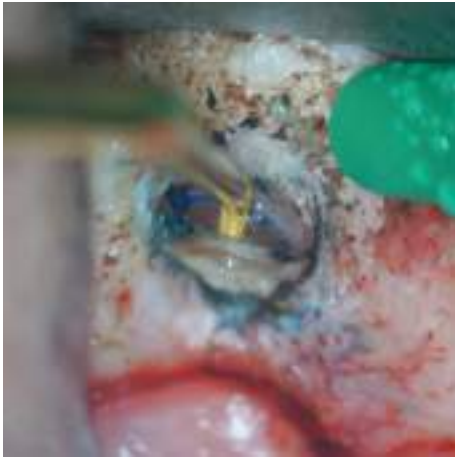
Auf den 3D-Bildern ist ganz gut zu erkennen, dass erstens die Spitze nicht ganz abgetrennt wurde und dass keine retrograde Füllung vorhanden ist (siehe Pfeilen).

Zusammen mit der Patientin wird entschieden die WSR zu wiederholen („Re-Surgery“).

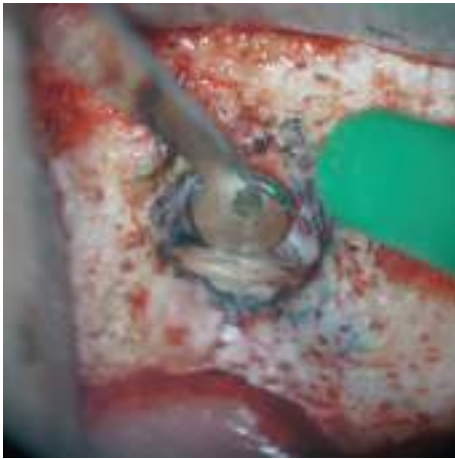

Intraoperative Aufnahmen

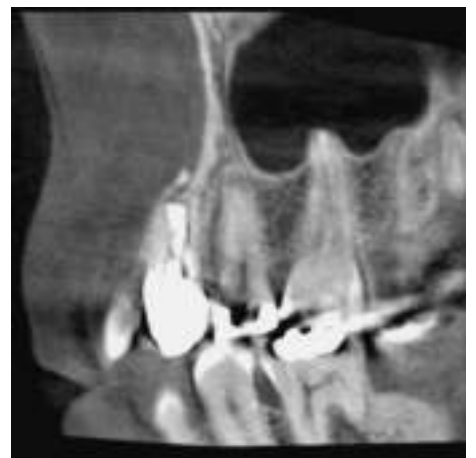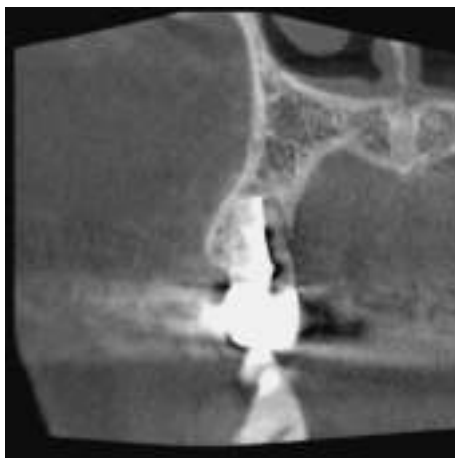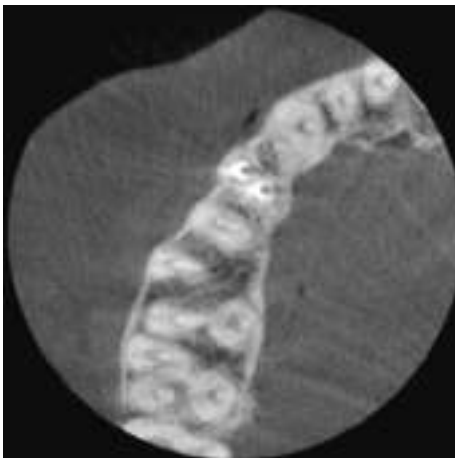


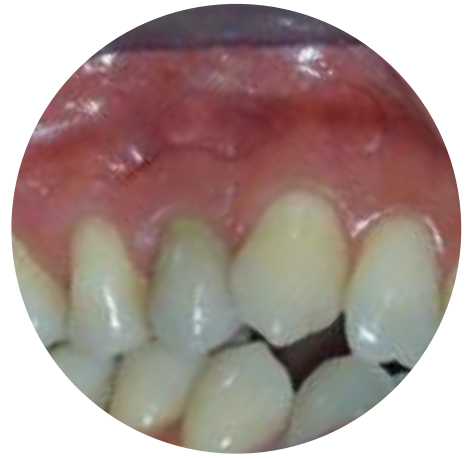

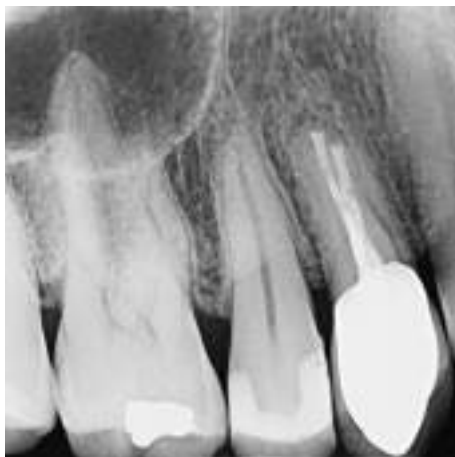Intraoperative Aufnahmen



Das Weichgewebe - Gingiva -
ist nach nur 2 Wochen sehr gut abgeheilt.



Nach 14 Monaten ist zu erkennen,
dass der Knochen abheilt ist.



Fazit: Ja, „Re-Surgery“ funktioniert! Es
müssen strikt alle Schritte der modernen
mikroskopischen WSR eingehalten werden.

2. Fall

Kurze Anamnese: Patientin ist 58 Jahre alt.
Sie hat Schmerzen im 4. Quadrant.

Zahn: 4.6

Diagnose

Pulpa: vorbehandelter Zahn

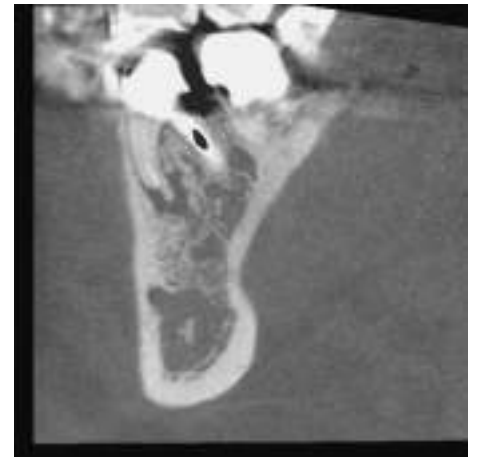
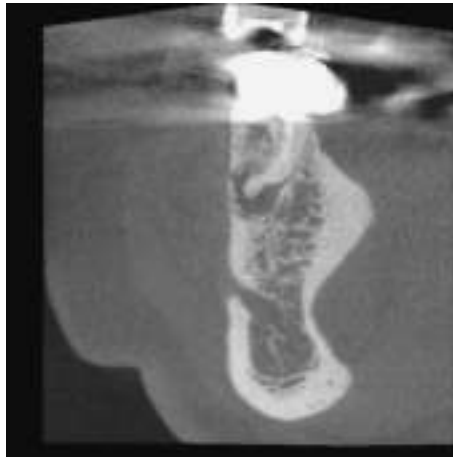
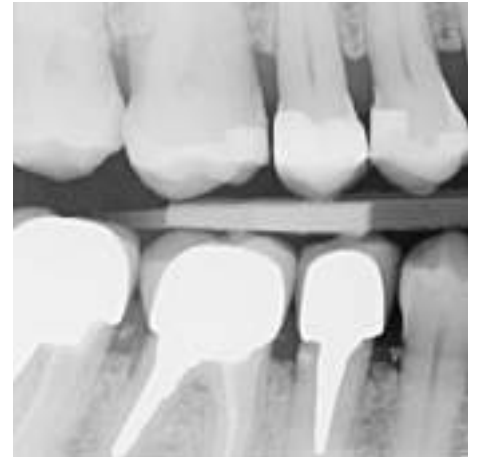
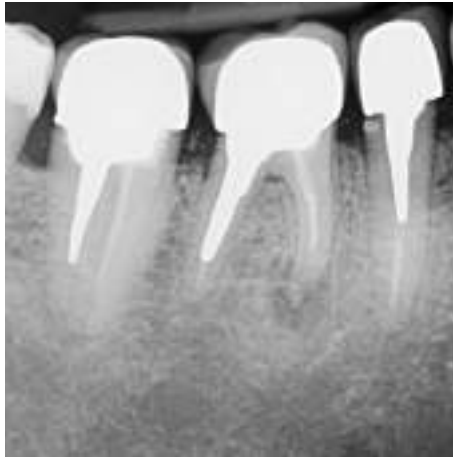
Periapikal: chronische apikale Parodontitis

Empfohlene Behandlung: WSR der mesialen Wurzel

Hier stehen wir vor der Frage, versuchen wir den gegossenen Stift zu entfernen und riskieren damit, dass der Zahn abbricht, oder geht der Stift überhaupt nicht heraus?

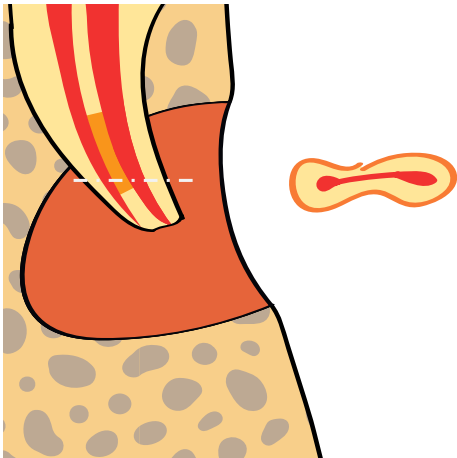
Wie wir alle wissen, ist die WSR des unteren 6er eine Herausforderung (Lage des Nervs und spezielle Anatomie des Zahnes).

Bevor wir überhaupt eine WSR beim unteren 6er in Betracht ziehen, ist es heute ein Muss, ein 3D-Bild anzufertigen.

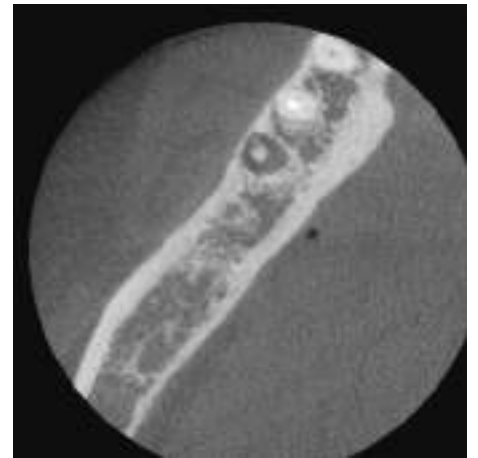

Schematische Darstellung der chirurgischen Schritte

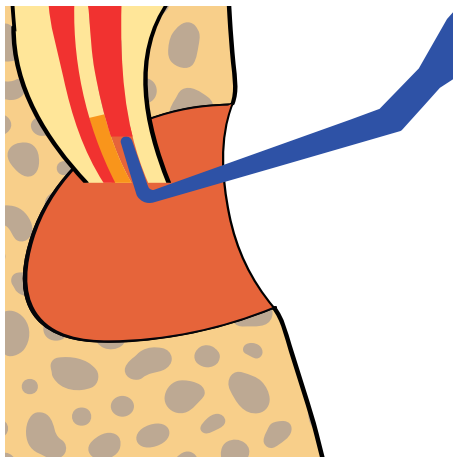
3D-Bilder



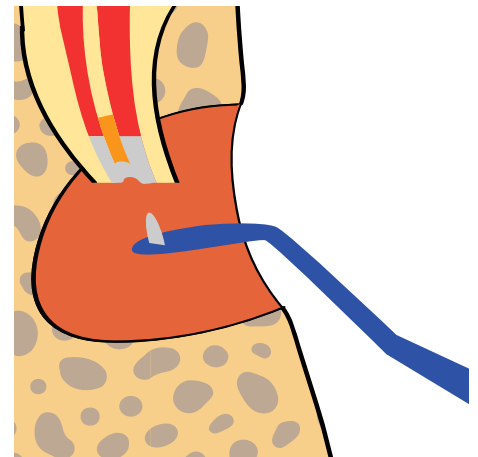
Osteotomie und Inspektion des Isthmus



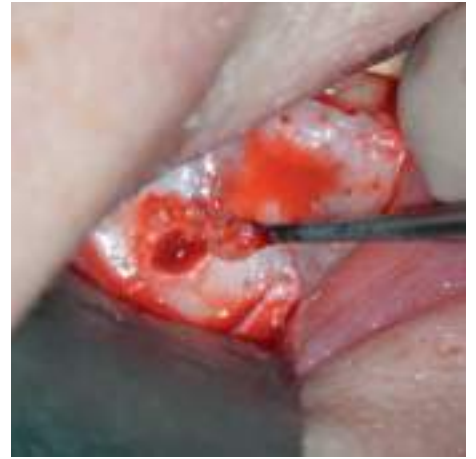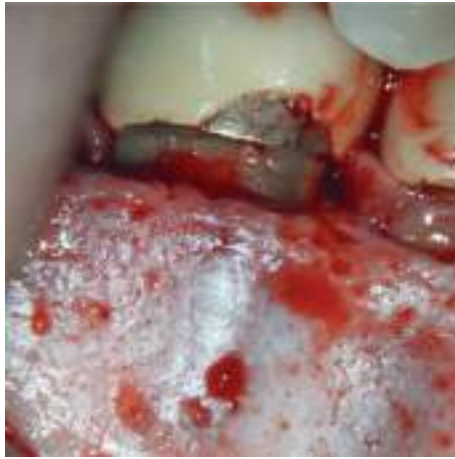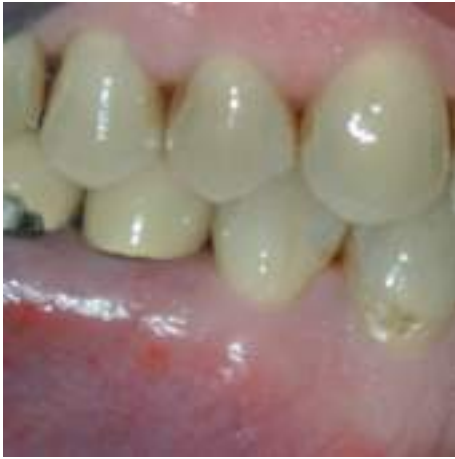Entfernen des Granulationsgewebes



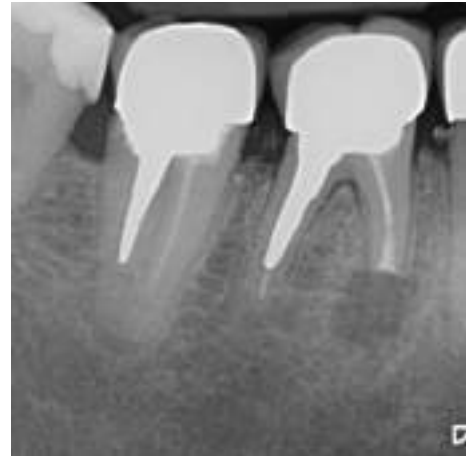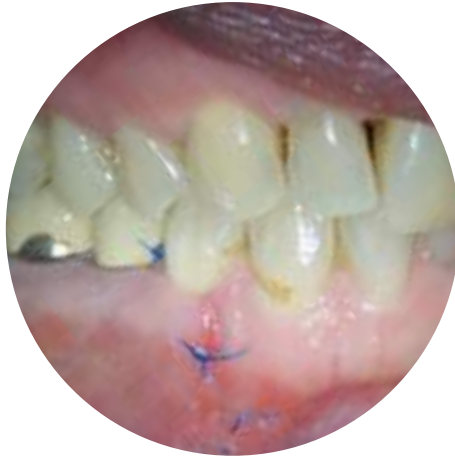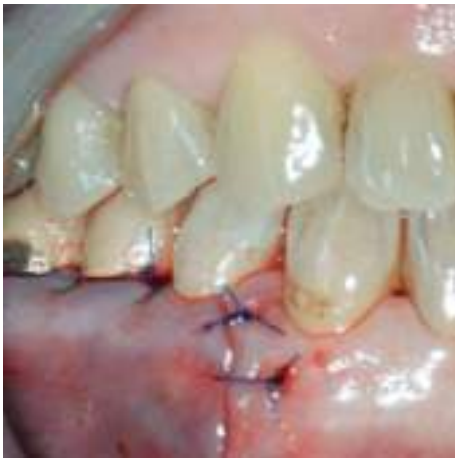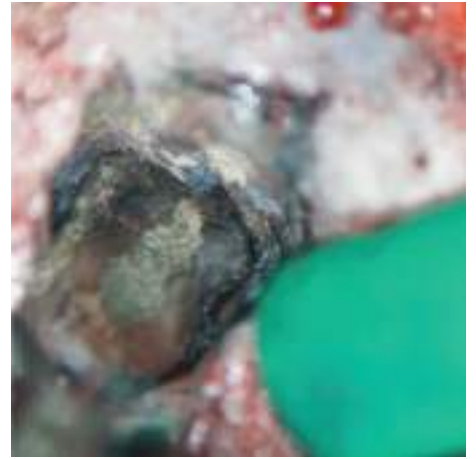
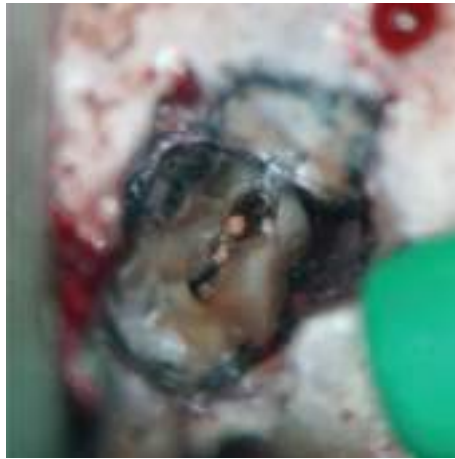
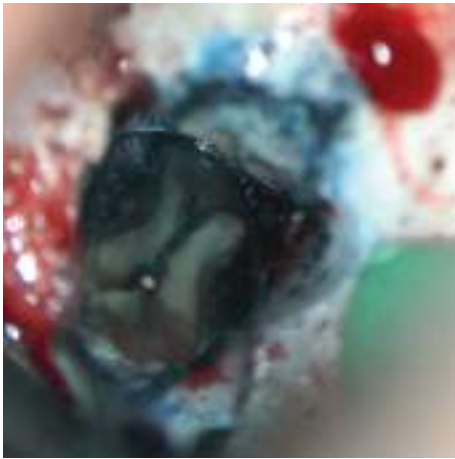
Retro-preparation mit Ultraschall-Spitzen



Retrograde Füllung mit biokompatiblen Zement



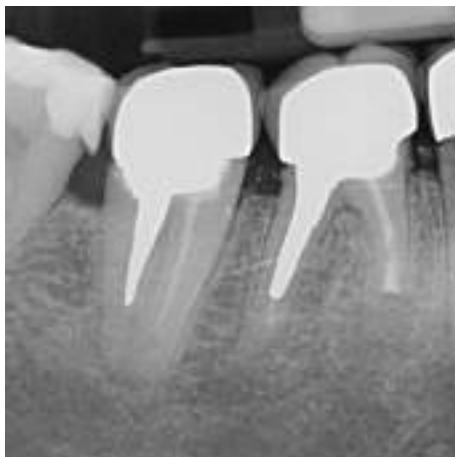
Sequenz des mikrochirurgischen Eingriffes



Röntgenbild gleich nach der Behandlung

Kontrolle 14 Monate nach der Behandlung:
Es gibt keine Beschwerden mehr und es ist ganz deutlich zu erkennen, dass der Knochen abgeheilt ist.

Fazit: Mikrochirurgische Wurzelspitzenresektionen – besser gesagt „mikrochirurgische Eingriffe“ – der unteren Molaren sind deutlich komplexer als die aller anderen Zähne, jedoch mit einer guten Planung (klinisch und röntgenologisch) ist es möglich, ein gutes Ergebnis zu erzielen.



Röntgenbild 14 Monate nach der Behandlung

3. und 4. Fall

Kurze Anamnese: Patient ist 37 Jahre alt.
Er hat akute Schmerzen im 4. Quadrant.

Zahn: 4.6

Diagnose

Pulpa: vorbehandelter Zahn

Periapikal: chronische apikale Parodontitis

Empfohlene Behandlung: Revision

Oft stellen wir uns die Frage, ob große Entzündungen abheilen. Ja, bei einer konventionellen Endodontie mit über 90% und bei den Revisionen mit über 80% Erfolgsquoten.

Zahn: 4.7

Diagnose

Pulpa: nekrotischer Zahn

Periapikal: akute apikale Parodontitis

Empfohlene Behandlung: Wurzelbehandlung

Bei beiden Zähnen wurden verschiedene Systeme verwendet: ProTaper / XP Shaper / RaCe und Finisher

Füllungstechnik: Zement-basierte Technik mit „BioCeramics“

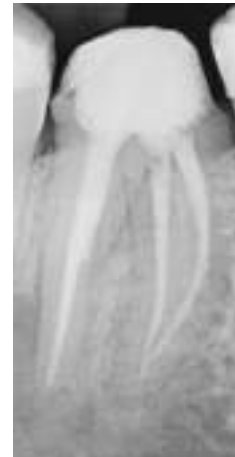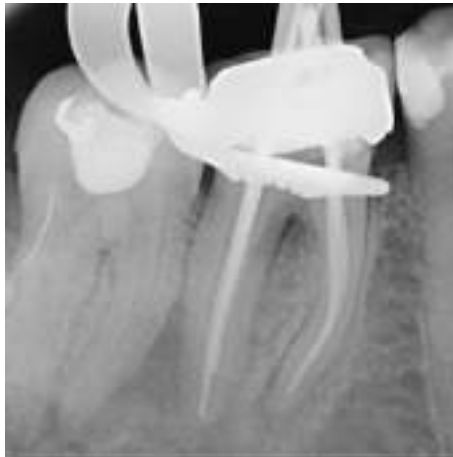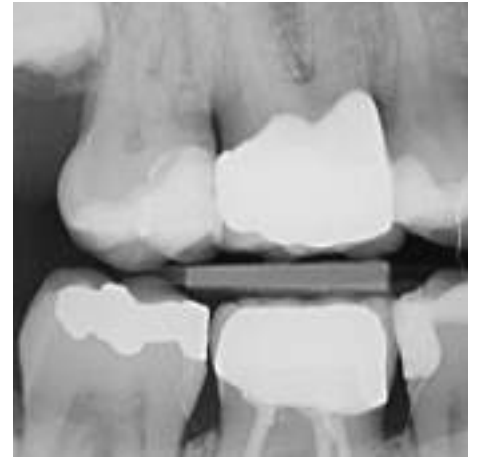
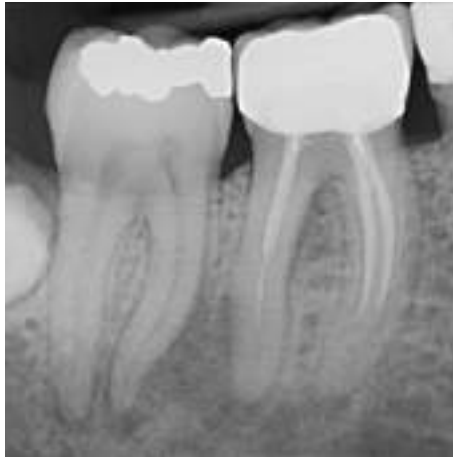Die verschiedenen Systeme deuten an, dass die konventionelle Endo und Revision nicht ein Kochrezept sind. Jeder Zahn ist ein Unikat und sollte auch als solches behandelt werden. Ja, es gibt Regeln und Prinzipien, was dies betrifft, aber mit keinem System werden wir in der Lage sein, *alle* Zähne behandeln zu können.

Nach 12 Monaten ist ganz klar zu erkennen, dass es eine komplette Heilung gibt.

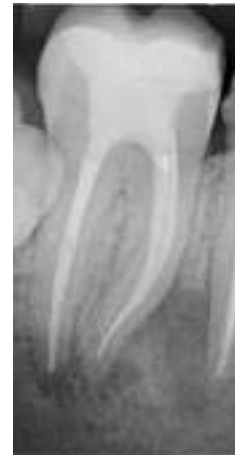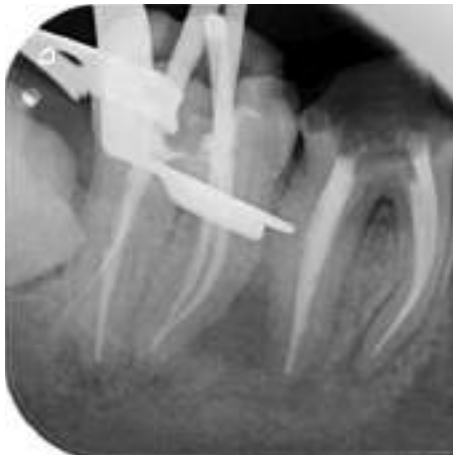Fazit: Revisionen und konventionelle Wurzelbehandlungen haben eine sehr gute Prognose (über 90%!). Es ist besonders wichtig, die restaurative Behandlung nicht zu vergessen. In diesem Fall sind die Restaurationen bei 4.7 ein ONLAY und bei 4.6 eine Krone.

Zusammenfassung:

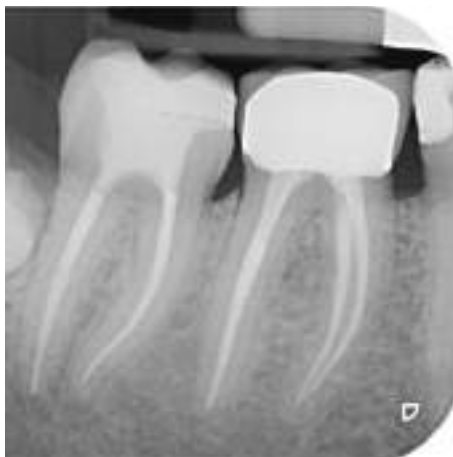- Konventionelle Endodontie, Revisionen oder Wurzelspitzenresektion haben heutzutage eine sehr gute Prognose.
- Allerdings ist die restaurative Komponente wesentlicher Teil des Erfolgs.
- Das wichtigste aber ist es, die richtige Diagnose zu stellen. Für diesen Zweck haben wir klinische und röntgenologische Mittel zur Verfügung (3D).
- Unser Ziel sollte immer sein, die Zähne lebenslang zu erhalten!



Sequenz der Behandlung des Zahnes 4.6



Sequenz der Behandlung des Zahnes 4.7



Röntgenkontrolle nach 12 Monaten